Ein Fall

von

Angio-myxo-sarcom des Grosshirns.

INAUGURAL-DISSERTATION

zur

Erlangung der Doctorwürde in der gesammten Medicin

der hohen medicinischen Facultät

der kgl. Ludwig-Maximilians-Universität zu München

unter dem Präsidium

des Herrn Professor **Dr. Bollinger**

vorgelegt von

Otto Edelbrock,

approb. Arzt aus Gescher in Westf.

MÜNCHEN, 1885.

Druck von M. Ernst (vorm. G. Pollner).

Ein Fall

von

Angio-myxo-sarcom des Grosshirns.

INAUGURAL-DISSERTATION

zur

Erlangung der Doctorwürde in der gesammten Medicin

der hohen medicinischen Facultät

der kgl. Ludwig-Maximilians-Universität zu München

unter dem Präsidium

des Herrn Professor **Dr. Bollinger**

vorgelegt von

Otto Edelbrock,

approb. Arzt aus Gescher in Westf.

MÜNCHEN, 1885.

Druck von M. Ernst (vorm. G. Pollner).

Seinem lieben Vater und dem Andenken seiner verstorbenen theuren Mutter

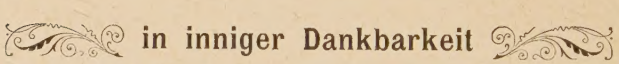

gewidmet

vom Verfasser.

Wenngleich die Casuistik der Tumoren des Gehirns sehr umfangreich ist, und dieselben in der Literatur eine ziemlich erschöpfende Bearbeitung gefunden haben (Ladame[1] führt 331 Fälle auf, Bernhardt[2] berichtet sogar über 500, welche er aus einem Zeitraume von ungefähr 15 Jahren gesammelt hat), so möchte ich doch allen diesen Fällen noch einen weiteren Fall von einem Angio-Myxo-Sarcom des Grosshirn, ausgehend vom Plexus chorioideus beifügen, welcher mir durch die freundliche Vermittelung des Herrn Privatdocenten Dr. Oeller vom Herrn Professor Dr. Bollinger zur Bearbeitung übergeben wurde, weil derselbe einerseits wegen seiner Seltenheit, anderseits wegen der während des Krankheitsverlaufes gemachten Beobachtungen wohl der Veröffentlichung werth zu sein scheint. Bevor ich zur Beschreibung des Falles selbst übergehe, möchte ich den Symptomencomplex und die Beobachtungen in kurzem angeben, welche bei den Grosshirngeschwulsten gemacht wurden, um später zu vergleichen, in wie

[1] Dr. Paul Ladame, Symptometologie und Diagnostik der Hirngeschwulste. Würzburg 1865.

[2] Dr. M. Bernhardt, Beiträge zur Symptomatologie und Diagnostik der Hirngeschwülste.

weit der Verlauf und das Krankheitsbild in dem speziellen Falle mit den bisherigen Beobachtungen übereinstimmt.

Mit Sicherheit einen Hirntumor gleich im Anfange der Krankheit zu diagnosticiren, ist in den meisten Fällen sehr schwierig, oft, wenn nur ein einzelnes Symptom vorhanden ist, sogar unmöglich. Noch schwerer natürlich ist es, aus den auftretenden Erscheinungen eine bestimmte Diagnose in Bezug auf den Sitz des Tumors zu stellen, zumal wenn, wie in den häufigsten Fällen, durch Druck oder Degeneration mehrere Gehirnpartien in der Umgebung der Geschwulst in Mitleidenschaft gezogen sind.

Das erste Symptom eines beginnenden Tumors, welches nur in ganz seltenen Fällen fehlt, ist ein continuirlicher oder auch intermittirender Kopfschmerz, bald im ganzen Kopfe verbreitet, bald an bestimmten Stellen localisirt, welches sich zu so heftigen Paroxismen steigern kann, dass in denselben der letale Ausgang nicht selten ist. Die Angaben des Patienten über den Sitz des Schmerzes kann zu Gunsten einer Diagnose in Bezug auf den Sitz des Tumors mit Sicherheit nicht benützt werden.

Diese Kopfschmerzen gehen abwechselnd einher mit Schwindelanfällen, die einerseits Störungen des Gleichgewichts und taumelnden, unsicheren Gang bewirken, anderseits häufig sich zu Convulsionen des ganzen Muskelsystems steigern, ähnlich einem

epileptischen Anfalle, oder auch nur einzelner Muskelgruppen. In letzterem Falle beobachtet man dann häufig unarticulirte Sprache, Schielen, Zuckungen einzelner Gesichtsmuskeln.

Ein weiteres allgemeines Symptom eines Hirntumors sind die Störungen der Psyche, welche Bernhardt bei der Hälfte, Ladame dagegen nur bei einem Drittel aller Fälle notirt findet. Sie treten in allen möglichen Formen auf. »Meist sind es«, wie Bernhardt bemerkt, »Zustände einfacher Herabsetzung der geistigen Fähigkeiten, Stumpfheit, Vergesslichkeit, Theilnahmslosigkeit«, Erscheinungen, welche sich jedoch auch häufig zu manikolischen und Tobsuchtsanfällen steigern.

Auch auf dem Gebiete der Sinnesorgane finden bei Hirntumoren die verschiedenartigsten Störungen statt. Die unarticulirte Sprache wurde schon vorhin erwähnt. Es werden weiter beobachtet Beeinträchtigung oder Aufgehobensein des Gehöres; perverse oder verminderte Geschmacksempfindung, Abnahme oder auch Vernichtung des Geruchsinnes, Parästhesien und Anästhesien, namentlich aber Störungen des Sehapparates, welch' letztere eine eingehende Besprechung erfordern; und zwar möchte ich als besonders wichtiges Symptom zunächst die Neuritis optica erwähnen, eine Erscheinung, welche erst seit den letzten 20 Jahren besonderer Beachtung sich erfreut, früher als Symptom sehr vernachlässigt ist, weil, wie Annuske[1] bemerkt,

[1] v. Gräfe's Archiv, Bd. 19. 1873.

die Neuritis optica im Anfang meist gar keine Sehstörung macht, und erst bei längerem Bestehen des Leidens und eingetretener Pupillenatrophie zu schliesslicher Ameurose führende Sehstörungen auftreten. Es scheint, dass der durch den intracraniellen Tumor erhöhte Druck der Cerabrospinalflüssigkeit sich in die Scheide des nervus opt. fortsetzt und so die Blutcirculation stört und die pathologischen Veränderungen des Sehnerven und der Pupille herbeiführt. Demgemäss wird es auch klar, dass diese eintreten können, mag der Tumor an der Gehirnbasis oder mag er intercerebral an einem vom Gesichtscentrum entfernten Orte seinen Sitz haben. Wie wichtig daher für die Sicherstellung der Diagnose bei Verdacht auf eine Neubildung im Gehirn die genaue Untersuchung des Augenhintergrundes ist, bedarf kaum einer weiteren Begründung. Die wirklichen Störungen des Sehvermögens, wie ein- oder doppelseitige Ameurose, Amblyopie, ferner die Motilitätsstörungen der Augenmuskeln, Strabismus, Mydriasis oder Myosis, Stystagmus, sind für die Localdiagnose von grosser Bedeutung und lassen mit ziemlicher Sicherheit auf eine Heerderkrankung an der Basis schliessen.

Ein allgemeines Symptom, welches bei dem verschiedenartigsten Sitze eines Tumors häufig beobachtet wird, ist noch zu verzeichnen, nämlich das Erbrechen, welches durch den intracranillen oder auch directen Druck einer Geschwulst auf die medulla oblongate, in

welcher nach Greve[1] ein Brechcentrum gelegen ist, bewirkt wird.

An dieser Stelle noch die ferneren weniger bedeutenden Störungen bei Gehirntumoren in Bezug auf Verdauung, Circulation und Respiration, Harnsecretion und Potenz u. s. w. aufzuführen, würde uns zu weit führen.

Während die bis jetzt angeführten Symptome im Allgemeinen nur eine Diagnose auf eine Neubildung im Gehirn überhaupt sichern, haben wir von den für die Localdiagnose so sehr wichtigen »Heerdsymptomen«[2] als wichtigste noch die Lähmungserscheinungen zu besprechen. Wenn dieselben auch Anfangs nicht immer vorhanden sind, so pflegen sie doch im späteren Verlaufe der Krankheit nie zu fehlen. Sie treten zuweilen nach convulsivischen Anfällen plötzlich auf (meistens jedoch ist der Uebergang ein allmäliger) und breiten sich mit dem Wachsen des Tumors auf immer grösssere Muskelpartien aus, bis das Bild der Hemiplegie vollendet ist. Dies nämlich ist die gewöhnliche Form der Lähmungserscheinungen bei seitlichem Sitze des Tumors. Paraplegien kommen im Allgemeinen nur dann vor, wenn mehrere Tumoren zugleich zur Entwicklung kommen oder wenn ein Tumor von der einen auf die andere Seite hinüber-

[1] Studien über den Brechact. Berl. klin. Wochenschrift Nr. 28, 29. 1874.

[2] Griesinger theilte zuerst die bei Gehirnerkrankungen zu beobachtenden Symptome in „diffuse“ und „Heerdsymptome“ ein.

greift. Dass die Geschwülste die Hemiplegien auf der ihnen gegenüberliegenden Körperhälfte bewirken, ist leicht begreiflich; eine Ausnahme machen nur diejenigen Tumoren, welche an der Basis gelegen, die vom Gehirne entspringenden und hier verlaufenden peripherischen Nervenäste comprimiren und so gleichseitige Lähmungs-, resp. Reizerscheinungen hervorrufen. Wenn in einem Falle beide vorgenannten Symptome zugleich vorhanden sind, d. h. Lähmungen der Extremitäten auf der einen und gleichzeitig Lähmungs- oder Reiz-Erscheinungen im Gebiete eines Gesichtsnerven auf der andern Seite, so haben wir damit eine ziemlich sichere Handhabe zur Stellung einer Localdiagnose. Inwiefern die Experimente von Prof. Landois, welcher bei Thieren durch Zerstörung circumscripter Hirnpartien Lähmung bestimmter Muskelgruppen hervorrief, in Bezug auf die Diagnose der Hirntumoren von Nutzen sind, muss durch weitere klinisch-pathologische Beobachtungen entschieden werden.

Wenden wir uns nunmehr zur Betrachtung des uns vorliegenden Falles. Ich bringe zunächst die Mittheilungen über die Krankengeschichte, welche mir von dem behandelnden Arzte, Herrn Dr. Minde, überlassen wurde.

Krankengeschichte.

Anamnese: Ludwig N., Ingenieur, 34 Jahre alt. Der Vater, Brauereibesitzer, starb im Alter von 65 J. — Die am 1. Mai 1881 von Herrn Prof. Dr. Bollinger vorgenommene Obduction ergab: »Hochgradige Gehirnwassersucht, Schwund des Gehirns, Entartung der Hirnarterien, alte apoplectische Heerde im Gehirn; bedeutende Vergrösserung des Herzens, der Leber etc.« — Die Mutter starb, 51 Jahre alt (1873), an einem Unterleibsleiden, höchst wahrscheinlich an Carcinoma uteri. — Von den 15 Kindern starben 3 (2 Knaben, 1 Mädchen) mit 1 Monat, 3 Monat, 1 Jahr; ein Bruder (Brauer) mit $34^1/_2$ Jahren an Lungen- und Herzleiden (wahrscheinlich Phthisis); eine Schwester mit $35^1/_2$ J. an Herz- und Nierenleiden; eine Schwester, 22 J. alt, am Typhus. — 8 Geschwister sind noch am Leben. Von diesen ist einer (24 J. alt) seit ca. 3 Jahren zeitweise mit heftigen Kopfschmerzen behaftet, deren Ursache zweifelhaft ist, und machte derselbe vor $1^1/_2$ J. eine nicht hochgradige Pneumonia crouposa mit sehr heftigen cerebralen Erscheinungen durch. — Ein anderer Bruder, jetzt 26 J. alt, hat mit 10 J. längere Zeit an Migräne gelitten, welche Krankheit auch der Vater in seiner Jugend gehabt haben soll. — Die übrigen Geschwister sind gesund.

Ueber Kinderkrankheiten des N. kann nichts Bestimmtes angegeben werden. Es wird nur eine ganz eigenthümliche Neigung, stets auf den Kopf zu fallen, hervorgehoben, so dass eine eigene gepolsterte Kopfbedeckung angefertigt werden musste, um das beständige Stürzen auf den Kopf abzuschwächen. — Vor längerer Zeit wurde ein Typhus regelrecht durchgemacht. Als Student erhielt N. bei einer Paukerei eine bedeutende Hiebwunde auf den Kopf. 1868—69 diente er als Einjährig-Freiwilliger in Regensburg und will in jener Zeit in Folge »starken Turnens« Inguinal-Drüsenschwellung erhalten haben (?). 1878 fiel N., ohne besonders nachweisbare Veranlassung, stark auf den Hinterkopf, war bettlägerig und hatte über 8 Tage ständigen heftigen Kopfschmerz. Weitere cerebrale Erscheinungen, Erbrechen, Bewustlosigkeit etc. etc. fehlten.

Von dieser Zeit ab soll N. allen Gelegenheiten zu fallen möglichst ausgewichen sein und stets grosse Vorsicht selbst beim gewöhnlichen Gehen angewendet haben. In demselben Jahre stellte sich in Folge von »angestrengtem Nivelliren« auf dem linken Auge eine hochgradige Sehschwäche ein, so dass N. aus dem Bahndienste als dienstesuntauglich entlassen werden musste.

Ophthalmoscopische Untersuchungen der Herren Dr. Berger in München 1879 und Dr. Brunhuber in Regensburg 1881, worüber genaue Angaben

fehlen, machen eine schon damals beginnende Stauungspupille wahrscheinlich.

1881 war N. in seinem neuen Berufe als Brauer in einer Brauerei beschäftigt, wollte schnell die hohen Stufen einer steilen Stiege ersteigen, stiess mit dem Scheitel heftig an einen Balken und fiel dann rücklings mit dem Hinterkopf auf das steinerne Pflaster. — Ausser einer kurz andauernden Bewusstlosigkeit und einige Tage anhaltender Kopfschmerz sind bei dieser Gelegenheit keine weiteren cerebralen Erscheinungen konstatirt.

1881 Fall beim Schlittschuhlaufen auf den Hinterkopf; das folgende Kopfweh dauerte 8 Tage.

1882 flog eine von ihrem Stiel sich loslösende Axt dem N. an den Kopf. Ebenfalls einige Tage andauernder Kopfschmerz.

1883 hat N. nach vorgelegten Recepten zu schliessen einen weichen Schanker gehabt. In demselben Jahre wurde ein nicht hochgradiger Kropf durch Jodsalbe vertrieben.

Seit 1882 finden sich wiederkehrende Klagen über Magenbeschwerden, namentlich Magenschmerzen. Kopfschmerzen waren ausser nach den geschilderten Insulten nicht vorhanden.

Am 2. Februar 1884 trat N. in die Behandlung des Herrn Dr. Minde. Er klagte über heftigen, dumpfen, drückenden Schmerz in der Magengegend, Kopfschmerz und Schwindel, galliges Erbrechen beson-

ders in der Früh nüchtern. Der Magen war auf Druck nicht empfindlich, Zunge belegt, Stuhl angehalten. Der Kopfschmerz wird als dumpf bezeichnet, kann nicht näher localisirt werden und nimmt bei Bewegung (Bücken etc.) nicht zu. — Pupillen erweitert. — Puls regelmässig; kein Fieber. — Auffallend waren schon damals die trägen und ganz unbestimmten Antworten auf gestellte Fragen. — Es wurde die Diagnose: Magencatarrh gestellt, die Diät genau geregelt und Rheum ordinirt. Die Beseitigung der Stuhlträgheit brachte weder Sistiren der Magen- noch der Kopfschmerzen. Schwindel und Appetitlosigkeit bestehen fort, ebenso die Brechneigung. Puls ist verlangsamt. Bei schnellem Umdrehen um die Achse mit geschlossenen Augen nimmt das Schwindelgefühl nicht abnorm zu, ebenso ist der Gang mit geschlossenen Augen kein auffallend schwankender. Der etwas steif gehaltene Kopf kann nach allen Richtungen bewegt werden ohne sonderliche Zunahme des Schmerzes. Versuchsweise wird digitalis ordinirt, doch ohne Erfolg.

Obwohl N. syphilitische Infection in Abrede stellt, wird schliesslich bei dem Verdachte auf syphilitischen Hirntumor fortgesetst (3—4 Wochen) Jodkali gebraucht.

Am 17. März 1884 wurde durch Herrn Dr. Oeller eine ophthalmoscopische Untersuchung des Patienten vorgenommen, welche folgenden Befund ergab: Die Sehschärfe ist auf beiden Augen vollkommen normal. Auf dem rechten Auge ist mittelst des Augenspiegels nichts

Pathologisches nachzuweisen. Links zeigt sich geringer Stralismus divergens und Mydriasis (paralyt.), ferner folgender Augenspiegelbefund: Erscheinungen einer beginnenden Neuritis; der Sehnerv zeigt leichte Röthung und capillare Hyperämie. Während die Arterien normale Grösse haben, erscheinen die Venen strotzend gefüllt und stark geschlängelt. Die Diagnose auf Tumor wird durch die Untersuchung unterstützt. — Um den sichtlich vermehrten Blutzufluss zum Auge zu corrigiren, wird eine Heurteloup'sche Blutentziehung vorgenommen, — ohne Erfolg. Im April wandte N. sich an einen alten ihm befreundeten Bezirksarzt auf dem Lande, welcher Magengeschwür diagnosticirend, ihn mit Arg. nitr. innerlich und Jodpflaster auf die Magengegend etc. 2 Monate hindurch behandelte. Bei einer zufälligen Begegnung (Mitte Mai) sprach der inzwischen stark abgemagerte N. seine vollste Zufriedenheit mit dieser Therapie aus und »er fühle sich jetzt vollständig gesund«.

Am 16. Juni tritt ein neuer »Anfall« ein, beginnend mit Erbrechen morgens nüchtern und Kopfschmerz. Prof. Dr. v. Ziemssen wird consultirt und Dr. Minde übernimmt wieder die Behandlung. N. bietet das Bild eines sehr schwer Erkrankten; der hohe Grad der Abmagerung erweckt den Verdacht auf Zuckerharnruhr; der (auch schon früher) untersuchte Urin ist Zucker- und Eiweissfrei (ebenso auch späterhin). — Starker Kopfschmerz, namentlich bei Bewegung,

daher Steifhalten des Kopfes. Schmerz in der Magengegend, Appetitlosigkeit; kein Fieber, Puls verlangsamt, Stuhl angehalten. Leib nicht eingesunken, gegen Druck in der Nabelgegend etwas empfindlich. Geistige Trägheit, Abnahme des Gedächtnisses. — Diagnose: Tumor im Gehirn. — Therapie: Eis innerlich und Eisblase auf den Kopf. Emplas. Cantharid. perpet. post aures. Tr. Rhei vin., später Jodammon. und Karlsbader Wasser. —

N. erholt sich langsam, Magenbeschwerden lassen nach, Appetit stellt sich ein, Kopfschmerzen und Schwindel werden geringer, ohne vollständig aufzuhören. —

Am 24. Juli geht Patient zur Erholung in die Nähe von Regensburg, woselbst am 28. Juli ein erneuter Anfall mit demselben Symptomencomplexe erfolgt. Am 2. October kehrt er wieder nach München zurück. Kopfschmerz und Schwindel persistiren, der Gang ist langsam und unsicher wegen des gestörten Sehvermögens, wegen dessen am 16. October von Herrn Dr. Oeller wiederum eine Augenuntersuchung gemacht wurde, welche folgendes Resultat ergab: Das Sehvermögen des linken Auges gänzlich aufgehoben. Rechts ist dasselbe sehr herabgesetzt. Bei der Untersuchung ergibt sich beiderseits exquisit ausgebildete Stauungspapille. Während die rechte Papille mehr geschwellt erscheint und grauröthlich gefärbt, zeigt die linke eine mehr grauweissliche Färbung und vorgeschrittenes

Stadium der Atrophie. Die nächste Umgebung um den Sehnerveneintritt ödematös durchtränkt, die Grenzen propagirt. Die deutlichsten Stauungserscheinungen zeigt das Verhalten der Gefässe: die Arterien im Sehnervenkopf kaum noch zu differenziren, die Venen dagegen zeigen eine ganz abnorme Schwellung und auffallend starke Schlängelung. Ausser dem in der Umgebung des Sehnerveneintrittes im Verlaufe einiger Venenstämme streifenförmige Hämorrhagien.

Nach einer 4-wöchentlichen Hg-Einreibungscur (ohne Salivation) tritt gegen Ende October ein im Ganzen befriedigender Zustand ein. Gedächtnissschwäche hatte nachgelassen und war Patient bei sehr gutem Humor.

Am 2. November früh starkes Erbrechen, heftige Kopfschmerzen und grosse Schwäche. Das Erbrechen kehrt häufig (10—15 Mal täglich) wieder, namentlich Vormittags, weniger Abends. Schmerzen in der Magengegend dauern fort. Das Kopfweh nimmt stetig zu, ebenso die Schwäche, während das Erbrechen allmählich seltener wird und nach ca. 10 Tagen ganz aufhört. — Der Kopf wird stets nach rechts rotirt und etwas nach vorn gebeugt gehalten; jede, auch die leiseste Berührung und Bewegung der Halswirbelsäule verursacht die heftigsten Schmerzen. Der Stuhlgang ist fortwährend stark angehalten, Medicamente sind wirkungslos und haben allein ergiebige Clysmata Erfolg. Der Puls ist retardirt, meist 60, in den letzten 15 Tagen jedoch

erhöht auf 100—120; die Temperatur Anfangs normal, in den letzten Tagen wechselnd, am 28. November sogar 39°.

Am 13. November erfolgt unfreiwilliger Harnabgang. Zu gleicher Zeit traten Delirien auf. — Die Delirien lassen nach, es tritt Somnolenz ein.

Patient erkennt den Arzt noch 5 Tage vor dem Tode und weiss den Namen richtig anzugeben. Den vierten und dritten Tag verwechselt er die ihn umgebenden Personen und antwortet auf die Frage, wie es ihm gehe, lachend mit »gut«. Abends den dritten Tag vor dem Tode erwiedert er den Gruss, ohne Personen zu kennen; später Bewusstlosigkeit.

Muskelzuckungen treten namentlich in den oberen Extremitäten von ca. den 15. November an bis 2 Tage vor dem Tode auf. N. hält die gereichte Hand krampfhaft fest, namentlich wenn man versucht, sie ihm zu entziehen. — Eigenthümlich ist das fortwährende Bestreben, die beiden Oberschenkel an den Körper zu ziehen oder dieselben in senkrechter Stellung emporzustrecken. Diese Bewegungen und Convulsionen dauern bis wenige Tage vor dem Tode; das linke Bein erschlaffte zuerst, während das rechte noch 2 Tage vor dem Tode angezogen wurde. Gegen Nadelstiche, Kitzeln an der Fusssohle traten auch nach der Lähmung noch Reflexbewegungen ein. — Bei Berührung der Conj. Bulbi erfolgte ca. 12 Tage vor dem Tode keine Reaction, wohl aber, wenn man die Wimpern berührte.

Wann die Functionen der einzelnen Sinnesorgane erloschen, kann schwer bestimmt werden. N. behauptete stets, selbst noch 4 Tage vor dem Tode, den behandelnden Arzt zu erkennen (obwohl er ihn verwechselte), trotz dem schon 3 Wochen vorher vollständige Reaktionslosigkeit beider Pupillen constatirt werden konnte. — Auch das allgemeine Muskelgefühl schwindet circa 3 Wochen vor dem Tode. Aufgefordert, seine Nasenspitze zu berühren, irrt N. mit der Hand stets rechts vorbei; wenn man jedoch z. B. die Nasenspitze in seine Hand gibt und ihn fragt, welchen Theil er fasse, gibt er stets das Richtige an. — Die Geruchsorgane sollen nach Aussage der Umgebung bis November sicher intakt gewesen sein; leider sind keine Untersuchungen darüber angestellt. Ebenso kann über den Verlust des Geschmackes nichts Bestimmtes gesagt werden; Milch konnte von Wasser 14 Tage vor dem Tode nicht unterschieden werden. Jodoformpulver wurden ohne sichtbares Missbehagen genommen.

Cheyne-Stokes'sches Athmungsphänomen begann ca. 14 Tage vor dem Tode.

Der Tod erfolgte langsam unter den Erscheinungen der allgemeinen Erschöpfung.

Von einer Therapie konnte natürlich nicht die Rede sein. Gegen die Schmerzen wurde Morphium gegeben. Ausserdem möglichst concentrirte Nahrung (Pepton, Fleischsaft) verabreicht.

Sectionsbefund*:

Die Section ergab die anatomische Diagnose: Tumor im Centrum des Grosshirns, Degeneration der weichen Hirnhäute, Knochendefecte an der Schädelbasis. (Die Section wurde ausgeführt am 14. December 1884 von Herrn Dr. Frobenius, Assistent am patholog. Institute.)

Starke Todtenstarre, rückwärts Todtenflecke, geringes Fettpolster.

Linke Pupille weiter als die rechte. Nahe der unteren Corneoscleralgrenze des linken Auges in der Cornea ein sichelförmiges, $^1/_2$ ctm. langes, 1 mm. breites Infiltrat (?). Beiderseitige Inguinalnarben; Narbe ad frenulum. — Zwerchfellstand rechts am untern Rand der vierten Rippe, links an der fünften Rippe. — Beide Pleurahöhlen trocken. Im Herzbeutel ein Esslöffel voll Serum. — Linke Lunge vollständig lufthaltig; Oberlappen blass, trocken; Unterlappen nach hinten zu blutreich. Bronchien blass. — Rechte Lunge ebenfalls nirgends verwachsen; gleiche Verhältnisse wie links, nur im Unterlappen subpleurale Hämorrhagien, entsprechend oberflächlicher dunkelrother Infiltration des Lungengewebes. — Herz normal gross. In beiden Herzhälften dunkles, meist flüssiges Blut. Musculatur dunkel und derb. An den Aortenklappen flache beetförmige Infiltrate. — Milzkapsel gespannt; Pulpa dunkel.

---

* Sections-Journal Nr. 536 1884 des Pathologischen Instituts.

— Leber dunkelbraun, mässig derb. Die Gallenblase enthält normales Quantum schwarzgrüner Galle. — Magenwandung graugrünlich; im Fundus ziemlich dicht gedrängte feine braunrothe mucöse Hämorrhagien. — Linke Niere etwas vergrössert; Kapsel leicht abziehbar; Oberfläche glatt: Pyramiden sehr dunkel; Corticalis normal. Rechte Niere wie links.

Blutreiches Schädeldach. Im Längsleiter wie in den Blutleitern des Schädelgrundes dickflüssiges dunkles Blut. Die weiche Hirnhaut fast allenthalben getrübt, verdickt, weissgelb infiltrirt und sehr blutreich. Sehr viel Subarachnoidealflüssigkeit. — Bei der Herausnahme des Gehirnes bleiben vom linken Schläfenlappen einige linsen- bis erbsengrosse Stücke an der dura der linken mittleren Schädelgrube hängen. — Die dura lässt sich überall ziemlich leicht vom Knochen abziehen. Nach Ablösung derselben bemerkt man in der linken mittleren Schädelgrube einige linsen- bis halbbohnengrosse Knochendefecte. Vom linken kleinen Keilbeinflügel fehlt ein über stecknadelknopfgrosses und daneben ein erbsengrosses Stück; die Umgebung des Defectes ist kantig. Von der rechten Orbitaldecke fehlt der vorderste Theil in markstückgrossem Umfange. Auch die Siebbeinplatte fehlt gänzlich. Die Verbindungsstelle des rechten Keilbeinflügels mit dem linken ist dünn wie Seidenpapier. Der rechte kleine Keilbeinflügel ist siebförmig perforirt. — An der Innenfläche der dura mater eine Reihe von linsengrossen Hämorrhagien.

An der Spitze des rechten Stirnlappens ist ein markstückgrosser Bezirk der weichen Hirnhaut gelb, blassbräunlich erweicht, sulzig infiltrirt. Es bestehen hier oberflächliche Verwachsungen mit dem kaum merkbar ebenfalls gelbbräunlich erweichten Gehirn.

Der Bulbus olfact. beiderseits ist von einer blassen bräunlichen Sulze umgeben; eine ähnliche Sulze, nur in geringerer Menge, liegt dem Chiasma nerv. opt. und der nächsten Umgebung auf. An der Basis des rechten Schläfenlappens die gleiche bräunliche sulzige Degeneration der weichen Hirnhäute und der darunter liegenden Hirnrinde; ebenso auch an der Spitze des linken Schläfenlappens.

Der Anfangstheil der linken Art. fossae Sylv. ist mit einem festen schwarzrothen Thrombus ausgefüllt. — Blassbräunliche, sulzige Infiltration an den Hirnhäuten, welche den Pons und den Anfangstheil der Medulla oblong. bedecken.

Durch den oberen Theil des Splenium corp. callos. sichtbar ist ein über hühnereigrosser, sicher von dem Plexus chorioid. ausgehender, etwas mehr nach rechts zu gelegener Tumor. Seine Oberfläche ist schmierig, sulzig, schwarzroth in Folge zahlreicher Hämorrhagien. Die Consistenz ist ziemlich derb. Auf der Schnittfläche sieht man grau durchscheinende Partieen, umgeben von gelben, undurchsichtigen Lagen. Der grösste Theil des Tumors aber ist gebildet, resp. durchsetzt von schwarzrothen Hämorrhagien.

In beiden Seitenventrikeln findet sich eine etwa wälschnussgrosse, in die Fläche ausgebreitete gelatinöse Masse; beide Seitenventrikel stark erweitert. Neben der sulzigen Masse findet sich in ihnen noch viel klare, seröse Flüssigkeit.

Das Exendym der Seitenventrikel ist stark injicirt, namentlich an der seitlichen Umschlagsstelle. In der ganzen Umgebung des Tumors, an den hinteren Partieen der Fornices, an der Oberfläche der Thalami optici und am corp. quadrigem. findet sich blassbräunliche Pigmentirung. — An der Basis beider Vorderhörner, rechts in etwa haselnussgrossem Umfange, links in mehr als Bohnengrösse, myxomatöse und blasspigmentirte Degeneration des Gehirns, rechterseits mit einem bohnengrossen, schwärzlichen, frischen Bluterguss. Die zunächst dahinter gelegenen Partieen der Basis der Seitenventrikel beiderseits schleimig entartet, ausserdem mit diaphanen, miliaren und submiliaren Knötchen dicht besetzt. — An der Unterseite des Tumors sitzen um den Plexus chorioid. lat. rechts und links bohnengrosse Kalkheerde, rechterseits dahinter auch ein erbsengrosser myxomatöser Tumor.

Schleimige Entartung und Hämorrhagien finden sich unterhalb des Velum medullare cerebelli rechts wie links im vorderen Theile des Kleinhirns. Auch die Oberfläche der Rautengrube scheint myxomatös entartet.

Der Sectionsbefund bestätigt also vollkommen die im Leben gestellte Diagnose auf Grosshirntumor.

Es erübrigt uns jetzt noch, die Art des Tumors zu bestimmen. An dem vorliegenden Gehirne, welches etwa 10 Tage in Alkohol gelegen hat, ist das corpus callos. abgetragen. Unterhalb desselben in der Gegend des III. Ventrikels erblickt man einen hühnereigrossen, länglich runden Tumor, welcher, gegen das umgebende Parenchym scharf abgetrennt, quer liegend ungefähr die Mitte zwischen den beiden Grosshirnhemisphären einnimmt, jedoch etwas mehr nach rechts hinübergreift. Offenbar ist der Plexus chorioid. der Ausgangspunkt der Neubildung. Die Geschwulst fühlt sich hart und derb an und bietet dem durchschneidenden Messer ziemlichen Widerstand (Alcoholwirkung). Auf dem Durchschnitt (ich verweise hierbei auf den Sectionsbefund) zeigt sich der Tumor durchsetzt von grösseren und kleineren hämorrhagischen Heerden, welche der ganzen Geschwulst eine mehr oder weniger braunrothe Färbung geben. (Die übrigen im Sectionsprotokoll angegebenen pathologischen Veränderungen lassen sich wegen der Einwirkung des Alkohols auf das Präparat nicht gut mehr erkennen.)

Auch unter dem Microscop erweist sich die grösste Masse der Geschwulst als einfaches Blutgerinnsel. An einem von einer dunkeln Partie entnommenen Zupfpräparate sehen wir ausschliesslich rothe Blutkörperchen, welche durch den Einfluss des Alcohols mit einander

verklebt und allseitig conglomerirt erscheinen. Dagegen zeigt ein sehr feiner mit Carmin gefärbter Schnitt von einem Theile der Geschwulst, welcher sich durch seine hellere Färbung unterscheidet, deutlich sarcomatösen Bau. In einer myxomatösen Grundsubstanz sehen wir kleinere und einzelne grössere Rundzellen eingelagert, durch ein zartes Netzwerk mit feinfasriger Structur mit einander verbunden. Während das Zellenprotoplasma nur in geringer Menge vorhanden ist und die Contouren der Zellenleiber wenig markirt sind, treten dagegen die Kerne sehr deutlich hervor; auch Kernkörperchen lassen sich bei einigen Kernen leicht erkennen. Die Zellen sind mehr weniger ovalrund und liegen bald in kleineren Gruppen, bald haufen- und nesterweise zusammen. Am Rande der Geschwulst treten grössere Bindegewebsfaserzüge, in welche nur spärliche Zellen eingelegt sind, mehr in den Vordergrund. Auch sieht man hier einzelne grössere mit Hämatoidin imprägnirte epitheline Zellen, welche wahrscheinlich vom Endothel der Pia mater herrühren.

Das seltene Vorkommen der Sarcome im Gehirn und die Aehnlichkeit der vorliegenden Rundzellen mit Gliozellen könnte uns veranlassen, ein Gliom zu diagnosticiren, welches man unter den Hirntumoren häufig antrifft und öfters mit Hämorrhagien einhergeht. Wenn wir aber bedenken, dass die Gliome von dem umgebenden Parenchym nie scharf abgegrenzt sind, sondern am Rande sich allmählich in dasselbe verlieren,

wir aber hier eine allseitig freie, von der Gehirnmasse scharf abgegrenzte Neubildung vor uns haben, so müssen wir von vorgenannter Diagnose absehen. Wir haben hier echte Sarcomzellen vor uns, diagnosticiren den Tumor als Rundzellensarcom und zwar wegen des myxomatösen Charakters und der cavernösen Hämorhagien als Angio-myxo-sarcom. *

Zurückgreifend auf den Sectionsbefund, möchte ich nochmals die myxomatöse Entartung der weichen Hirnhäute und die bedeutenden Lusionen der verschiedenen Knochen an der Schädelbasis erwähnen. Könnte man nicht daran denken, dass die genannte Degeneration eine Folge des durch den Tumor hochgradig vermehrten intracraniellen Druckes war und dass derselbe auf gleiche Weise usurirend auf die dünnen Knochenplatten eingewirkt hat? Die Möglichkeit eines luetischen Ursprungs der Knochendefecte am Schädel will ich andeuten, obwohl ein stringenter Beweis dafür weder aus dem Obductionsbefunde, noch aus dem klinischen Bilde zu erbringen ist. Ueberblicken wir den ganzen Verlauf der Krankheit, so ist zunächst die Aetiologie des pathologischen Prozesses zu erwägen. Dass die häufigen Insulte durch Fallen und Anstossen die Neubildung im Gehirn verursacht haben, ist wohl kaum anzunehmen; das Umgekehrte ist wohl wahr-

* An dem frisch unmittelbar nach der Section untersuchten Tumor (Professor Bollinger) war der myxomatöse und anguomatöse Character des Sarcoms selbstverständlich deutlicher ausgesprochen, als an dem Spirituspräparat.

scheinlicher. Auch syphilitische Infection, die Anfangs vermuthet wurde, ist wohl auszuschliessen, weil kein weiteres Symptom in dieser Richtung beobachtet ist und eine antisyphilitische Behandlung ohne jeden Erfolg war. Am allerehesten wäre, wenn man die Todesursachen beim Vater und der Mutter in Betracht zieht, an eine hereditäre Genese zu denken; doch lässt sich etwas Bestimmtes wegen der Aetiologie nicht sagen.

Fassen wir das Krankheitsbild in's Auge, so erkennen wir sofort, dass die in der Einleitung angeführten hauptsächlichsten Hirnsymptome auch in unserem Falle regelrecht beobachtet wurden, so dass schon früh mit ziemlicher Sicherheit ein Grosshirntumor diagnosticirt werden konnte. Auffallend waren nur die von Anfang an auftretenden und trotz subtiler Behandlung bis kurz vor dem Tode andauernden heftigen Magenschmerzen (ein Symptom, welches ich in den betr. Statistiken nirgends verzeichnet finde), welche im Anfang einzig eine Magenerkrankung vortäuschten. — Eigentliche Heerdsymptome, welche eine Localdiagnose rechtfertigen konnten, sind nicht constatirt. Es war dies auch wohl kaum zu erwarten, wenn man die centrale Lage des Tumors in's Auge fasst, der durch seine Grösse ausserdem nicht nur durch den directen, sondern auch den indirecten intracraniellen Druck so ziemlich alle Theile des Gehirnes in gleichem Masse in Mitleidenschaft ziehen musste. Die am Ende der Krankheit

beobachteten Convulsionen der Unterextremitäten sind wohl als sog. Zwangsbewegungen aufzufassen, aber auch diese können zur Stellung einer Localdiagnose kaum verwerthet werden.

Betreffs des letalen Ausganges der Krankheit sei bemerkt, dass derselbe, wie in unserem Falle, bei Grosshirntumoren meistens allmählich durch allgemeinen Marasmus und vollständige Kräfteerschöpfung in comatösem Zustande erfolgt, wenn nicht, wie auch zuweilen beobachtet wird, durch Apoplexie oder durch stark vermehrten Druck auf die medulla oblongata (letzteres häufiger bei Tumoren des Kleinhirnes) der Tod plötzlich erfolgt.

Ich erlaube mir zum Schlusse meinem verehrten Lehrer, Herrn Professor Dr. Bollinger, für die freundliche Unterstützung bei dieser Arbeit, sowie dem Herrn Privatdocenten Dr. Oeller und Herrn Dr. Minde für die gütige Uebermittelung der Krankengeschichte meinen besten Dank auszusprechen.

O. E.